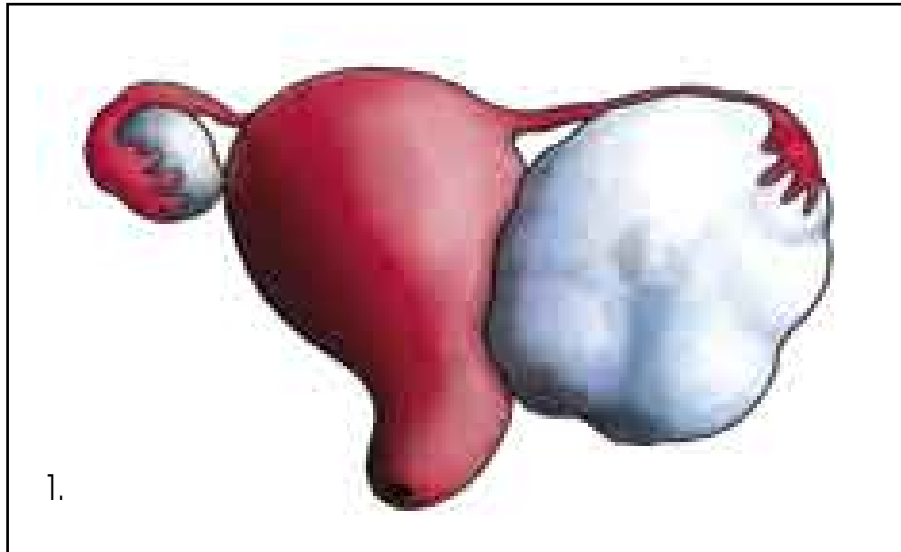
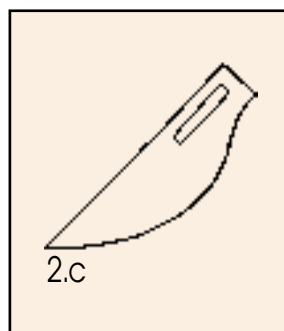
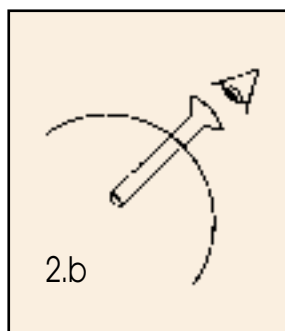
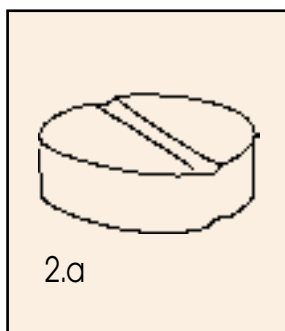


Onemocnění vaječníku



1. Tumor vaječníku vlevo

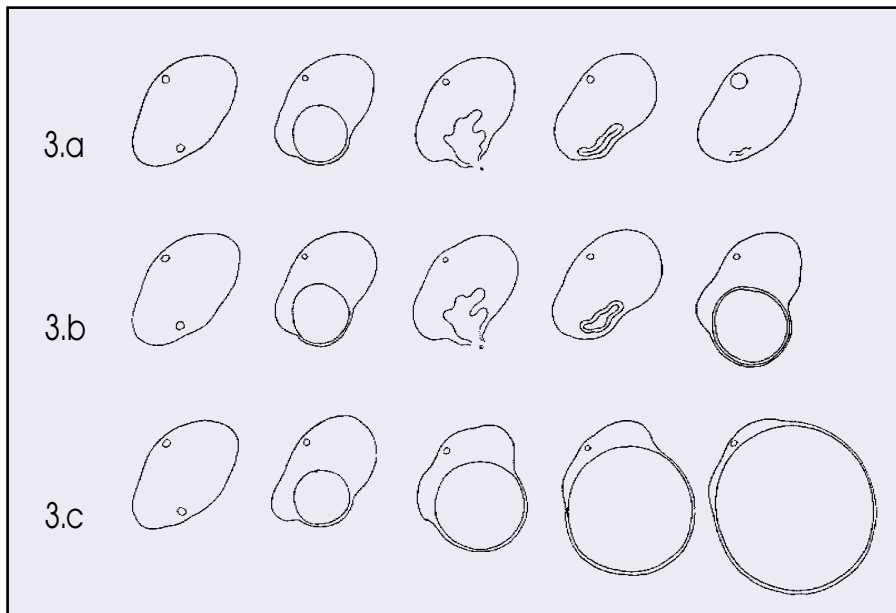


2. Alternativy léčby nezhoubných onemocnění vaječníku

2.a - hormonální léčba

2.b - laparoskopická léčba

2.c - operační léčba



3. Vznik cyst

3.a - normální ovariální cyklus

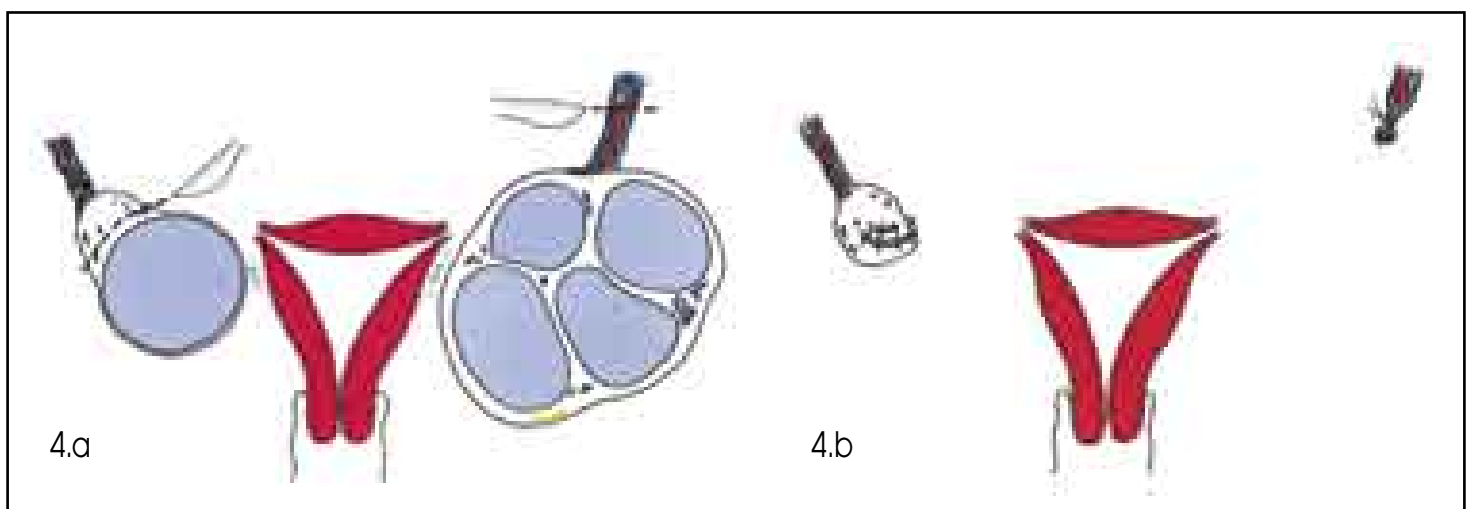
3.b - cysta žlutého tělíska

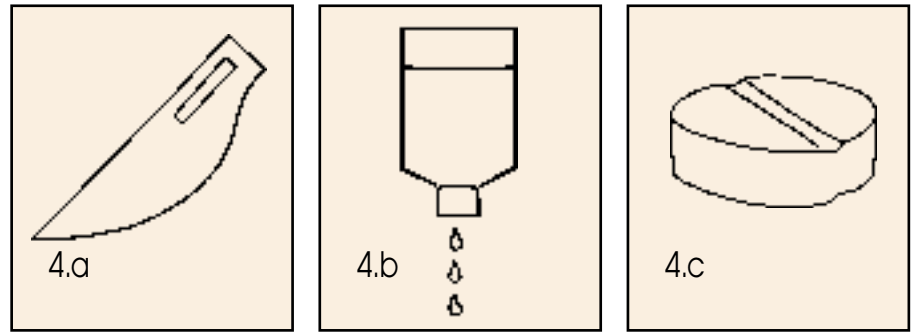
3.c - folikulární cysta

4. Cysta vaječníku

4.a - vpravo resekce vaječníku se solitární cystou, vlevo ovariectomie pro mnohočetné cysty

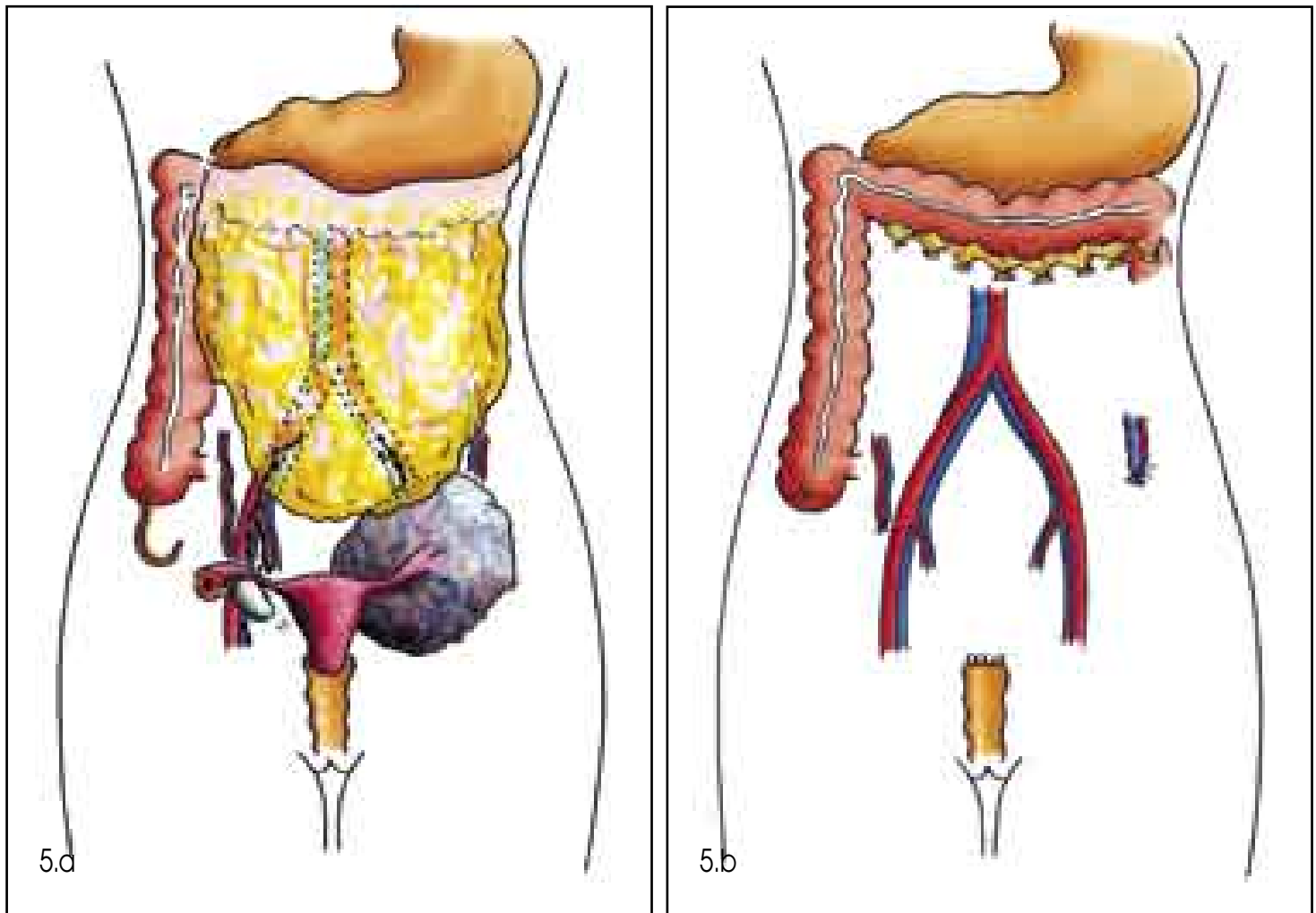
4.b - stav po operaci, vpravo zachovaná zdravá ovariální tkáň





4. Alternativy léčby nádorových onemocnění vaječníku

- 4.a - operační léčba
- 4.b - chemoterapie
- 4.c - hormonální terapie



5. Radikální operace pro zhoubný nádor vaječníku

- 5.a - stav před operací - nádor vaječníku vlevo
- 5.b - stav po operaci - odstraněna adnexa, děloha, omentum, appendix a regionální lymfatické uzliny