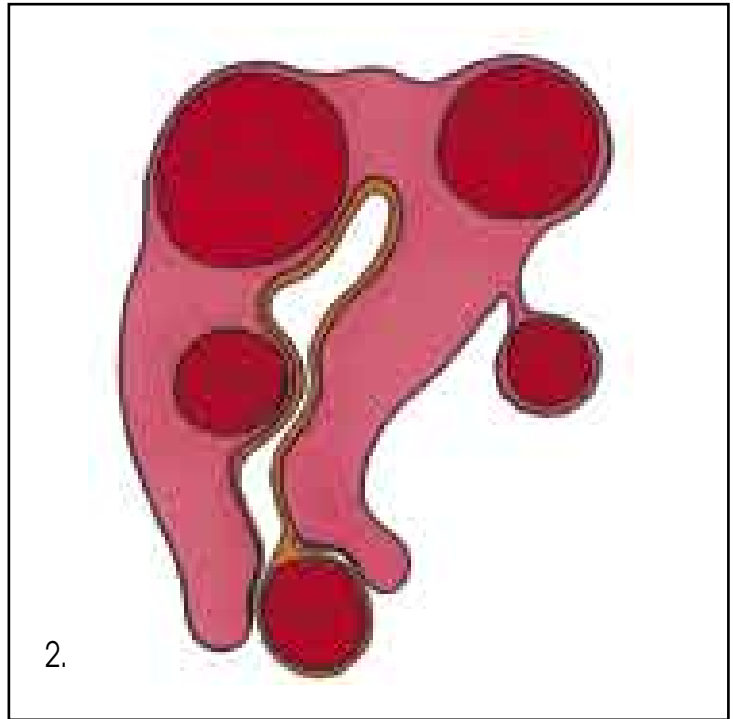
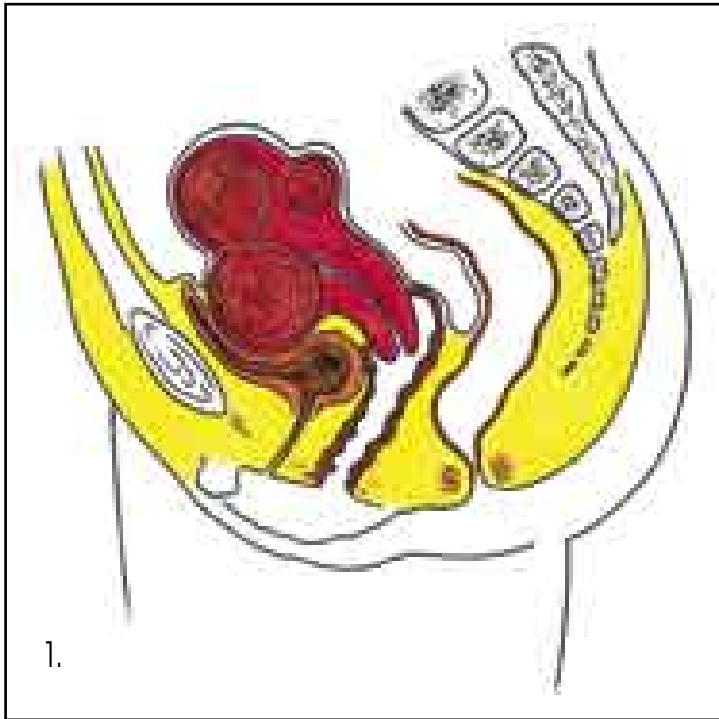


# Onemocnění těla děložního



1. Malá pánev s myomatózní dělohou

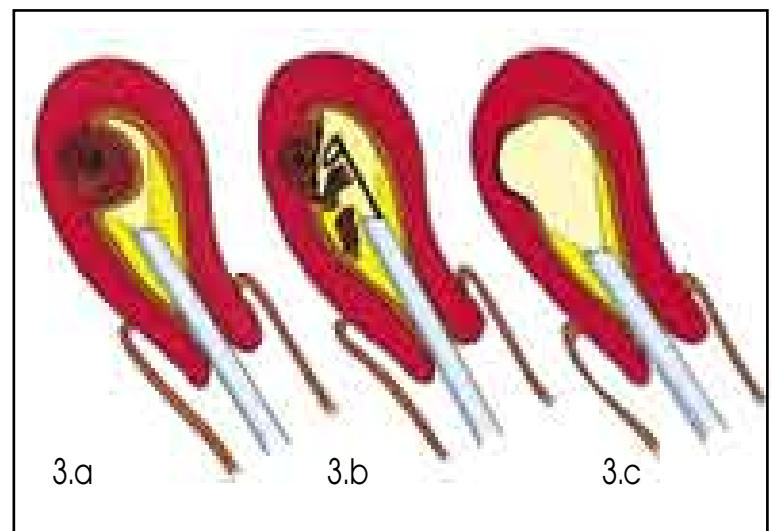
2. Lokalizace myomů v děloze  
(submukózní, intramurální, subserózní,  
stopkatý subserózní, rodící se)

3. Hysteroskopická resekce submukózního myomu

3.a - zavedení hysteroskopu do dutiny děložní

3.b - elektroresekce myomu kličkou

3.c - stav po resekci myomu

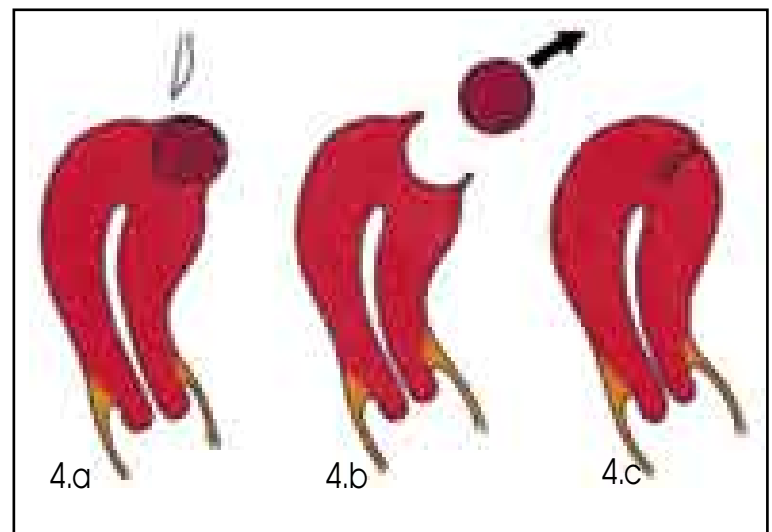


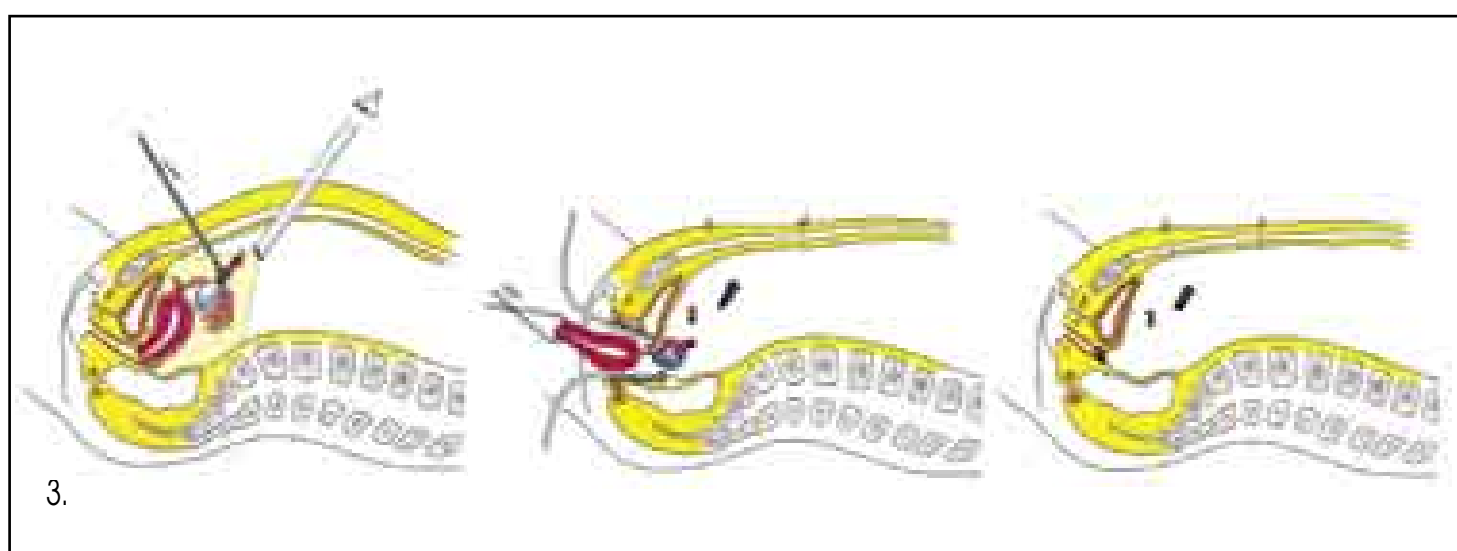
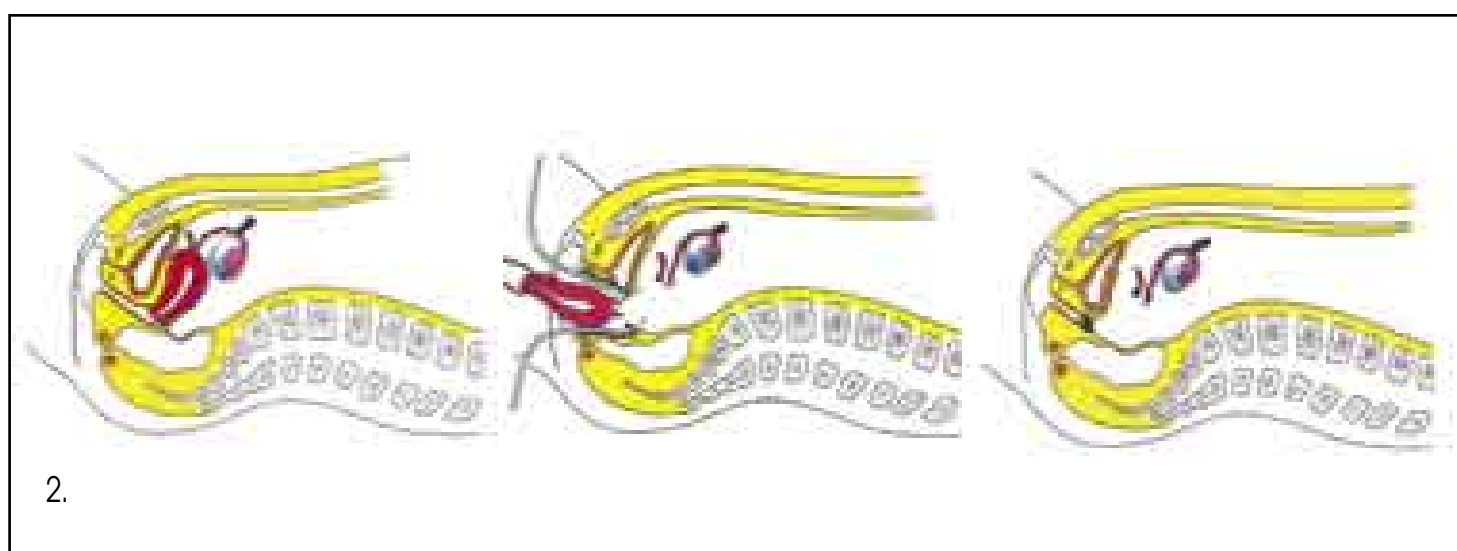
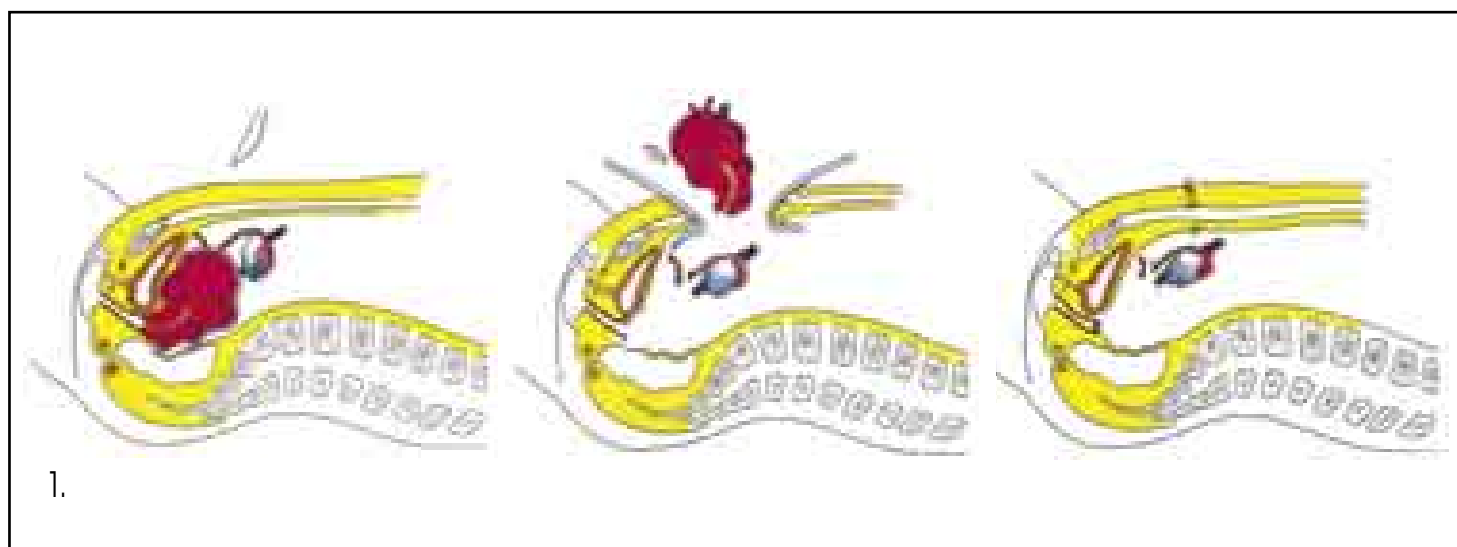
4. Enukeace solitárního myomu

4.a - stav před operací

4.b - enukeace myomu

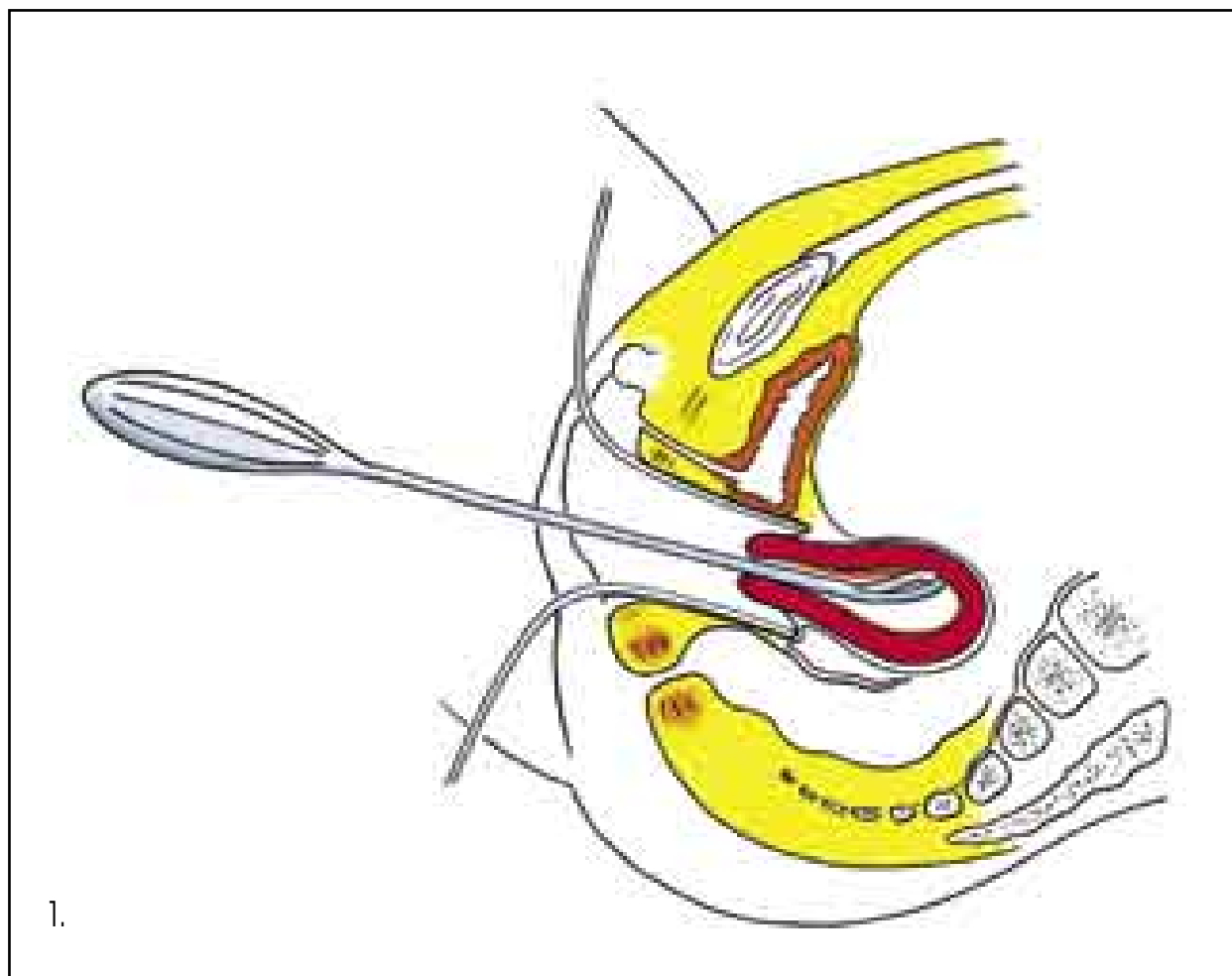
4.c - stav po operaci



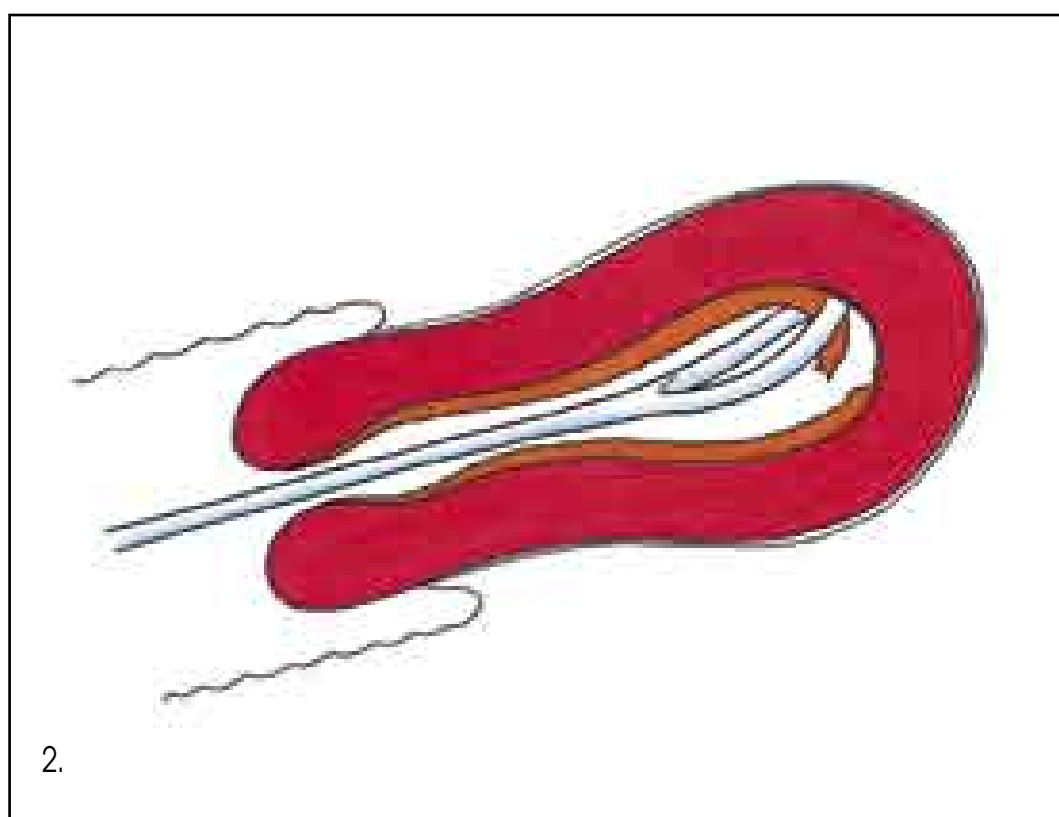


1. Abdominální hysterektomie (s ponecháním adnex)
2. Vaginální hysterektomie
3. Laparoskopicky asistovaná vaginální hysterektomie (s odstraněním adnex)

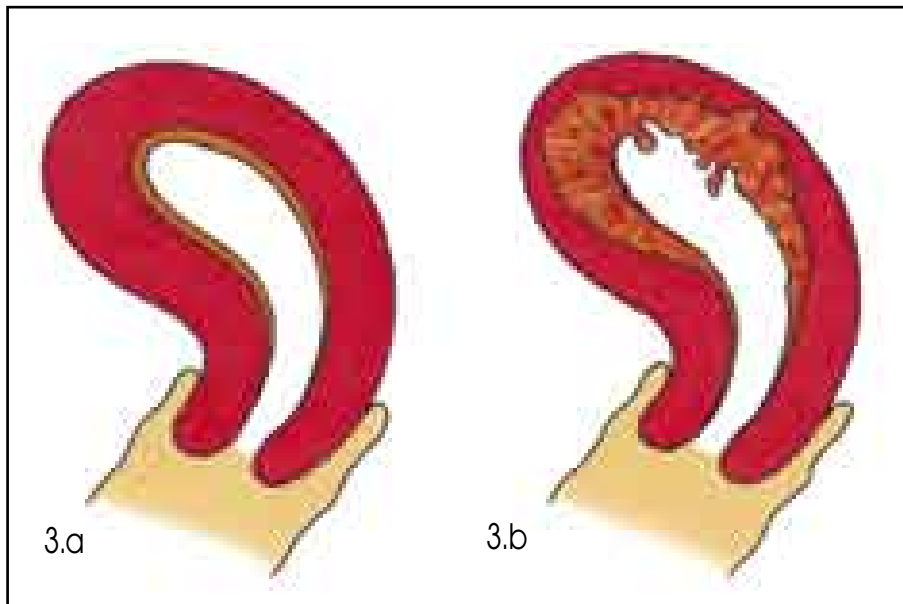
# Onemocnění těla děložního



1. Abraze endometria - boční řez
2. Abraze endometria - detail

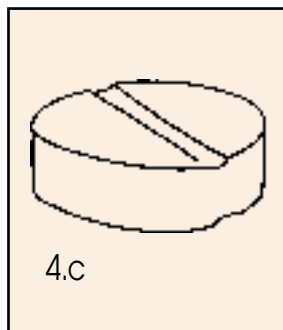
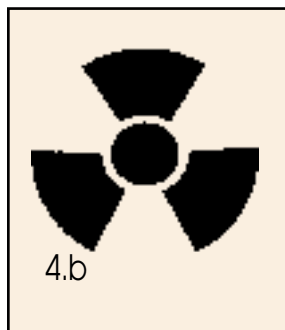
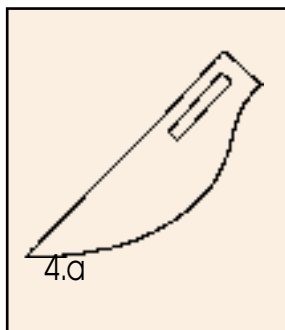


# Onemocnění těla děložního



3. Nádorová onemocnění endometria  
3.a - normální endometrium  
3.b - zhoubné bujení endometria

4. Alternativy léčby nádorových onemocnění endometria  
4.a - operační léčba  
4.b - léčba zářením  
4.c - hormonální léčba



5. Radikální hysterektomie pro nádorové onemocnění endometria  
5.a - stav před operací  
5.b - stav po operaci (odstraněna děloha s adnexy, ev. s poševní manžetou, parametrii a regionálními lymfatickými uzlinami)

